

Oromyofunctionele therapie (1)

Belastend of belovend?

De ontwikkeling van het tand-kaakstelsel wordt in belangrijke mate gestuurd door de functie van de orofaciale spieren als tong, orbicularis oris en masseter. Orofaciale spieren kunnen derhalve van grote invloed zijn op het resultaat van een orthodontische behandeling. Zo kan afwijkend monddrag als tongpersen of een open monddrag het effect van een orthodontische behandeling of osteotomie vrijwel tenietdoen. Een logopedist kan het afwijkend monddrag afleren met behulp van oromyofunctionele therapie (OMFT). Het is hierbij van belang dat de patiënt tijdig verwezen wordt.

Dat orofaciale spieren invloed kunnen uitoefenen op het dentogene complex is al heel lang bekend. Edward Angle, de grondlegger van de orthodontie, gaf al aan dat de tong een 'living orthodontic appliance' is.

Etiologische factoren spelen een rol bij het ontstaan van een functionele open beet. Neonaten hebben van nature een protrale tongpers, vaak nog 'een infantiele slik' genoemd. De van nature normale aanpassing van een protrale tongpers bij neonaten vindt niet plaats bij personen met duidelijke predisponerende factoren voor het ontstaan van afwijkend monddrag, met als gevolg een persisterende protrale tongpers (afb. 1). De gevolgen van deze protrale tongpers in combinatie met een interdental rustpositie van de tong en andere vormen van afwijkend monddrag (als duimzuigen, vingerzuigen, langdurig speengebruik,

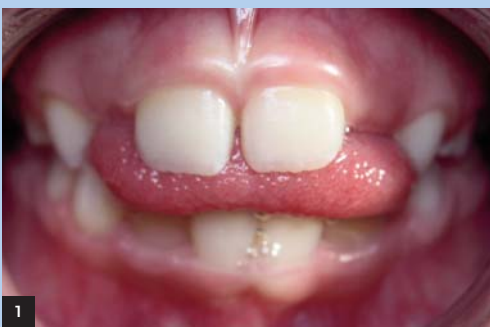te lang zacht voedsel, mondademen), zijn een lage tongligging en een transversale compressie van de bovenboog, met als gevolg een open beet en dus een verstoorde occlusie (afb. 2-5). Een logopedist is in staat om invloed uit te oefenen op het functioneren van deze spieren en zo de ontwikkeling van het tand-kaakstelsel te verbeteren. Zo kan na OMFT een open beet sterk verminderen en is de kans op een relaps na een orthodontische behandeling van een functionele open beet beduidend minder.

Casus 1: Piet B.

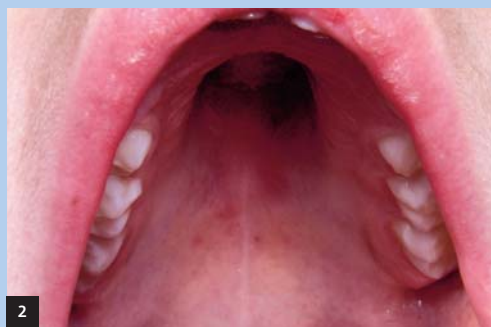Een jongetje van 8 jaar wordt door zijn tandarts verwezen naar een logopedist in verband met een vertraagde doorbraak van het bovenfront. Bovendien persisteert een geringe open beet. Het patiëntje slist, maar dat vindt de tandarts bijzaak; de ouders memoreren dat hij in de klas vaak niet zo goed te verstaan is.

Onderzoek: De logopedist begint met een algemene en logopedische anamnese en voert elektromyografische spiermetingen uit. Verder bekijkt en beoordeelt hij de slik met behulp van een fluorescentietechniek (Payne-techniek) en meet de resistentiesterkte van de orbicularis oris met de force scale (afb. 6).

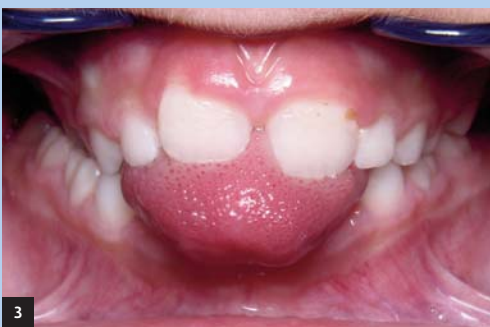De diagnose luidt: Protrale tongpers met interpositie van de tong in rust in combinatie met mondademen (afb. 7-8). De tong is te sterk in ventrale richting en te zwak in craniale richting: de kauwspieren en de orbicularis oris zijn te



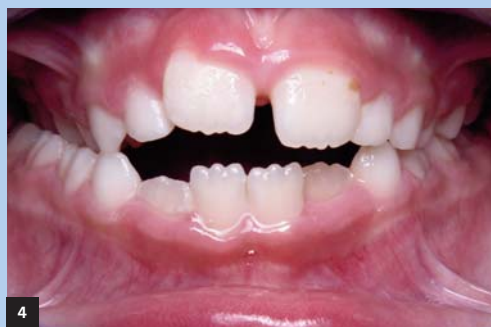1



2



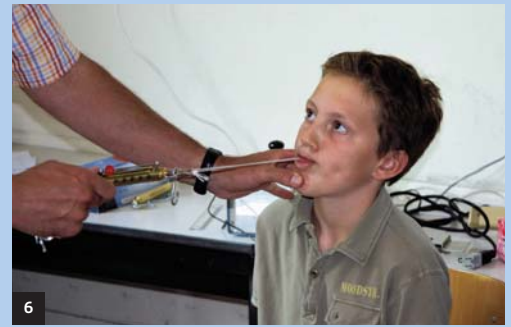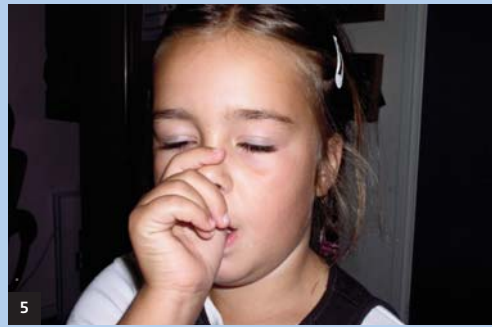
3



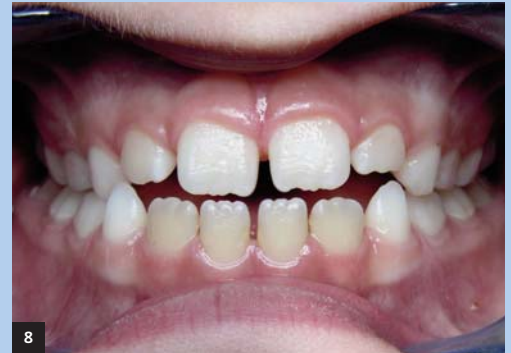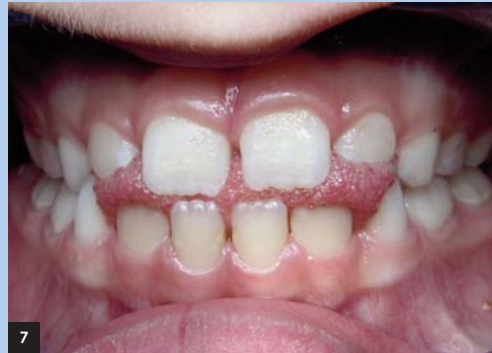4

1. Klassiek voorbeeld van een protrale tongpers.
2. Een smal gotisch gehemelte ten gevolge van de langdurige lage tongligging. De afdruk van de duim op het palatum is goed zichtbaar.
3. Het intraorale beeld van bovengenoemde patiënt tijdens slikken: de tong belemmert de uitgroei van het bovenfront en is daardoor verantwoordelijk voor een open beet.
4. Als de tong actief terug wordt gehouden zijn de dentale gevolgen van zowel het afwijkende tonggedrag als het duimzuigen (rechterduim) duidelijk te zien. Let ook op de transversale compressie van de bovenboog.

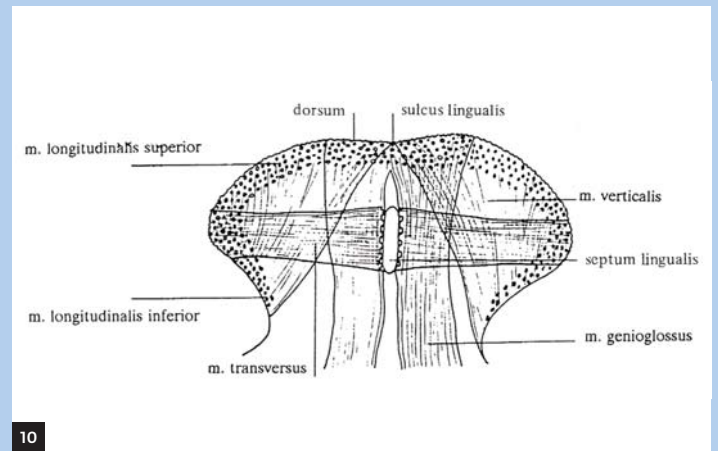
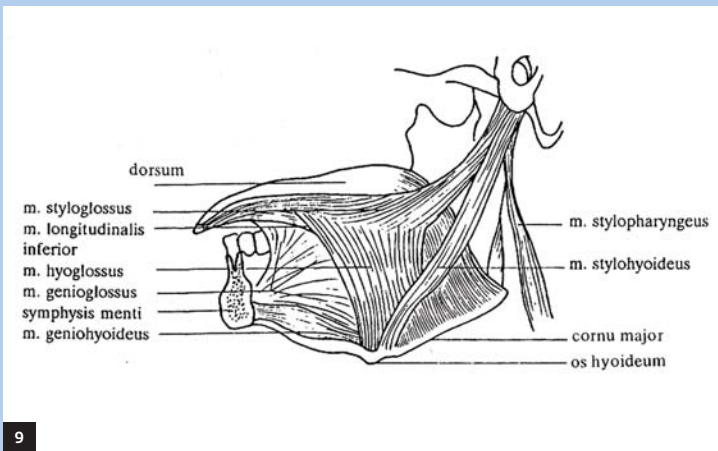
5. Langdurig duim- of vingerzuigen geeft een blijvende lage tongligging, ook als er niet meer geduimd wordt.
6. OMFT-logopedisten maken gebruik van myoscanner, force scale (hier in gebruik) en een fluorescentielamp om de slik zichtbaar te maken.



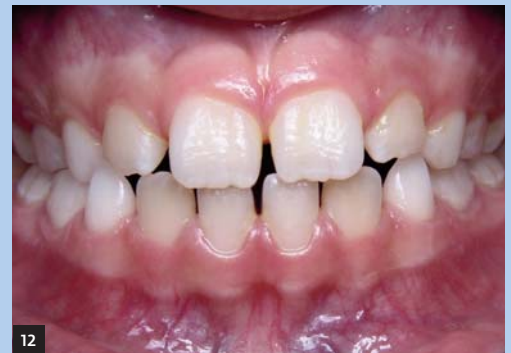7. Piet B. (8 jaar): protrale addentale tongpers.
8. Piet B.: vertraagde doorbraak en geringe open beet.



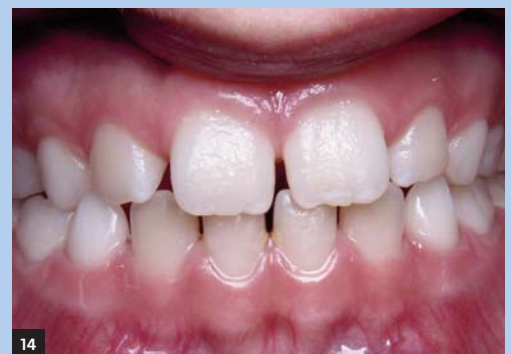
9. Extrinsieke tongspieren.
10. Intrinsieke tongspieren
(Illustraties uit: Jansonius e.a. 'Afwijkende mondgewoonten'. ACCO 1992)



11. Een OMFT-logopedist gebruikt een zachte trainer (T-4-K) uitsluitend kortdurend als *habit breaker*, bedoeld om afwijkende mondgewoonten af te leren.



12. Piet B. drie maanden na aanvang OMFT.
13. Piet B., 1 jaar nadat OMFT is afgerond. Hier tijdens slikken. Er is een mooie ontspannen m.mentalis. Neusademing is een gewoonte geworden.



14. Het intra-orale beeld één jaar na aanvang OMFT. De nieuwe slik is geautomatiseerd en de elementen zijn volledig doorgebroken. Hij is klaar voor een eventuele orthodontische behandeling.

zwak. Er is een protrale sigmatismus (slissen). De therapie die hij hier zal gaan geven is oromyofunctionele therapie. Deze bestaat uit gerichte spieroefeningen ter versterking van de m. orbicularis oris (sup. en inf.), de mm. masseter, de m. genioglossus en de m. hyoglossus. De m. styloglossus en de m. longitudinalis worden juist verzwakt (afb. 9-10).

Als de orbicularis oris zodanig versterkt is dat deze in principe in staat is de kracht op te brengen om de mond langdurig te sluiten (en dus een begin te maken met een neusademing), kan de logopedist een zachte mondtrainer voorschrijven als onderdeel van de OMFT (afb. 11).

In vijftien behandelingen met een tussenpoos van een week heeft hij een goede slik aangeleerd, het mondademen is afgeleerd en de beet begint zich al te sluiten (afb. 12). Het slissen is vrijwel verdwenen, want de kracht van de betrokken spieren is gecorrigeerd en de tongpositie is verbeterd. Controle na een jaar leert dat de resultaten blijvend zijn (afb. 13-14).

Wat is oromyofunctionele therapie nu precies?

Myofunctionele therapie is een oefentherapie die gericht is op het herstellen van een verstoord evenwicht in het functioneren van de orofaciale spieren.

Het doel van oromyofunctionele therapie is:

- afleren van het afwijkend mondgedrag (zoals duimzuigen, vingerzuigen, speenzuigen, liplikken, open mondgedrag)
- corrigeren van de tongpositie in rust
- aanleren van een alveolaire slik (veelal is een protrale tongpers aanwezig)
- verbeteren van de alveolaire articulatie (in logopedische zin), waarbij met name de uitspraak van de t, d, l, n, r, s en z verbeterd wordt
- automatiseren van het aangeleerde gedrag

Bij een normale slik (alveolaire slik) zien we dat het puntje van de tong tegen de rugae palatinae op de alveolaïrrand achter de bovenfrontelementen drukt. Het midden van de tong komt omhoog tegen het harde gehemelte, terwijl het achterste deel van de tong onder een hoek van 45° tegen de faryngeale wand aankomt. De kiezen zijn op elkaar, de mm. masseter spannen aan, de lippen zijn gesloten en de m. mentalis is passief. De slik wordt afgerond met een negatieve druk in de mondholte. Het kantelen van de achterkant van de tong maakt het mogelijk dat de voedselbrok verder op weg gaat naar de tractus digestivus zonder anterieure/ventrale druk op de incisieven. Het harde palatum is in staat om de druk die de tong veroorzaakt op te vangen; sterker: door de druk van de tong wordt aan het benige gedeelte van het harde palatum vorm gegeven. Bij een afwijkende slik zien we een heel ander beeld. Het puntje of een zijkant of zelfs beide zijanten van de tong drukken tegen of zitten tussen de boven- en ondertanden. Het meest voorkomend is de protrale tongpers, waarbij de tongpunt tussen de frontelementen doorglijpt. Bij het slikken staan de kiezen niet op elkaar (de tong zit er immers tussen), het midden van de tong 'valt' naar beneden terwijl het achterste gedeelte van de tong juist omhoog komt. De lippen worden op elkaar geperst, de m. mentalis spant aan en we spreken van een faciale grimas (afb. 15). De voedsel-

brok wordt met een positieve druk in de richting van de tractus digestivus geduwd en de tong komt daarbij ook in contact met de frontelementen. De tong drukt met grote kracht tegen de frontelementen, die daardoor na verloop van tijd van stand veranderen. Immers, wij slikken tussen de 1500 en 2000 keer per dag. Bij een afwijkende slik oefent de tong dus 1500 tot 2000 keer een naar buccaal gerichte kracht tegen de palatinale zijde van de frontelementen uit: migraties zijn het gevolg. Als gezegd: de tong is een 'living orthodontic appliance'.

Vorm en functie

Een logopedist houdt zich bezig met de functie; een tandarts of orthodontist houdt zich bezig met de vorm.

OMFT heeft niets te maken met actieve orthodontie; alleen met het afleren van afwijkend mondgedrag. De logopedist doet niets anders dan de migraties die zijn opgetreden als gevolg van het onvoldoende functioneren van de orofaciale spieren in de juiste richting, teniet te doen. Met andere woorden, hij herstelt de spierfuncties zoals die geweest zouden zijn als er géén afwijkend mondgedrag zou zijn geweest. Dat het gevolg van die veranderde functie een zichtbaar effect heeft op de dentitie, als een patiënt afwijkend mondgedrag heeft afgeleerd, is natuurlijk evident en dat is ook juist de bedoeling; immers, vorm en functie zijn aan elkaar gekoppeld. Als de logopedist de functie van de spieren verandert, verandert de vorm van de dentitie of de kaken ook.

In de dagelijkse logopedische praktijk zien we een goed beeld van wat bereikt kan worden met OMFT. Aan de lopende band zien we verticale open beten verminderen c.q. verdwijnen en sagittale overbeten verminderen dank zij actieve OMFT, vaak in combinatie met mondtrainers. Na tien tot vijftien consulten van een half uur bij een logopedist die een aanvullende opleiding in OMFT heeft gehad, kan deze bereiken dat de vorm van de dentitie wijzigt doordat de functie van de orale en peri-orale spieren verandert. Logopedisten doen spiermetingen met een myoscanner en force scale, maken foto's en meten SOB en VOB bij aanvang en gedurende de behandeling om het verloop van de behandeling vast te kunnen leggen. In een volgend artikel zal hierop nader worden ingegaan.

Casus 2: Larissa S. (Afb. 16-23)

Een meisje van 8 jaar en 3 maanden wordt door de tandarts verwezen naar een logopedist in verband met een functionele open beet in combinatie met een smalle bovenboog met gotisch gehemelte, een kruisbeet en een mediaanlijnvorschuiwing.

De logopedist constateert dat door de lage tongligging de transversale expansie van de bovenboog uitgebleven is waardoor een dwangbeet ontstaan is, met als gevolg een mediaanlijnvorschuiwing. In rust ligt de tongpunt tussen het onder- en bovenfront: hij belemmert de doorbraak van de frontelementen. Bovendien is er een protrale tongpers. Door de interpositie van de tong in rust en de protrale tongpers persisteert een open beet en ontstaat er een protraalwaartse stand van in dit geval het boven- en onderfront. In zestien zittingen wordt het afwijkend mondgedrag afgeleerd en binnen twee maanden beginnen zowel de VOB als de SOB zich te sluiten. De elementen schieten als het ware

op hun plaats omdat het tonggedrag gecorrigeerd is. Nadat de behandeling door de logopedist is afgerond, zet deze trend zich door: de nieuw aangeleerde slik is geautomatiseerd en er ontstaat een normale beet. Weliswaar zal de orthodontist de dentitie in de komende tijd verder optimaliseren, maar ten eerste is het uitgangspunt voor orthodontische behandeling veel beter en bovendien is de kans op een relaps na een orthodontische behandeling door een functionele stoornis geminimaliseerd.

Tijdig verwijzen

Niet elke patiënt met een protrale tongpers hoeft behandeld te worden. Wel is het zinvol om deze patiënten in te sturen om te beoordelen hoe het evenwicht van de orofaciale spieren zich verhouden. Is er slechts een marginaal verschil, dan is de kans groot dat de matige protrale tongpers zich vanzelf corrigeert in de loop der jaren. Sommige behandelaars passen een interceptieve behandeling toe, zoals het kortdurend laten dragen van een tonghekje. Bij lichte afwijkingen kan dit zinvol zijn, maar in de meeste gevallen is het effect van deze behandeling contraproductief: een relatief makkelijk te behandelende protrale tongpers modificeert zich door het gebruik van het tonghekje tot een zeer lastig te behandelende uni- of bilaterale tongpers. Dan is er echt een probleem. Immers, er ontstaat een laterale open beet, de cuspidaatgeleiding verdwijnt in veel gevallen, de transversale verhoudingen wijzigen en zo ontstaat er een instabiele occlusie (afb. 24-27).

Behandeling in de leeftijdsperiode tussen de zes en acht jaar is het meest effectief. Als er sprake is van een lichte protrale tongpers zonder open monddrag is de kans groot dat deze zich tegen deze leeftijd van nature gecorrigeerd heeft. Zo niet, dan zal er een open beet ontstaan met een vertraagde doorbraak van onder- en bovenfront. Hoe langer gewacht wordt met verwijzen c.q. behandelen, hoe langer

de afwijking aanwezig is en hoe lastiger het automatiseringsproces zal zijn. Kinderen in de leeftijd van 6 tot 8 jaar pakken de therapie over het algemeen goed op, met een grote kans op blijvend succes. Motivatie en coöperatie van zowel patiënt als ouder(s) zijn van het allergrootste belang om een goed resultaat te bereiken. De juiste behandelvolgorde is dan ook: OMFT → ortho. Verwijzing voor OMFT op het moment dat je als tandarts of orthodontist constateert dat de beet zich niet sluit of terugkomt, is eigenlijk te laat. In een volgend artikel zal hier uitgebreid op in worden gegaan.

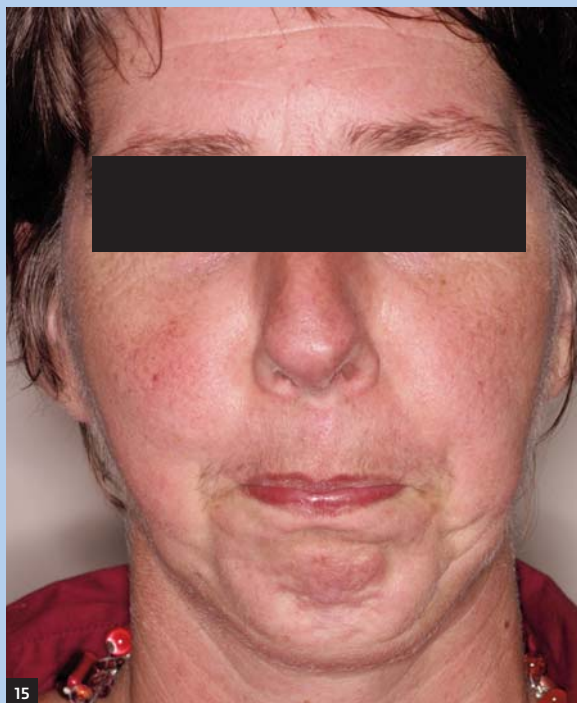500 logopedisten

Er zijn nu zo'n 500 logopedisten verspreid over Nederland, die een aanvullende opleiding in OMFT hebben gevolgd. Zij hebben geleerd te werken met de myoscanner, de force scale en zijn in staat een afwijkende slik zichtbaar te maken met fluorescentietechniek. Zij hebben een basale kennis van morfologie en begrippen als VOB en SOB zijn hun vertrouwd. Hun wordt tevens geleerd een goede professionele samenwerking te bereiken tussen tandarts/orthodontist enerzijds en logopedist anderzijds, om de (on)mogelijkheden van ofwel een logopedische dan wel een orthodontische behandeling te leren begrijpen. De insteek van de logopedist is het afwijkend monddrag af te leren, al dan niet met behulp van een trainer, om zodoende een situatie te scheppen voor een stabiel resultaat van een orthodontische behandeling. De kans op een relaps na orthodontische behandeling is in voorkomende gevallen beduidend lager en er ontstaat de zo gewenste evenwichtige stabiele occlusie. «

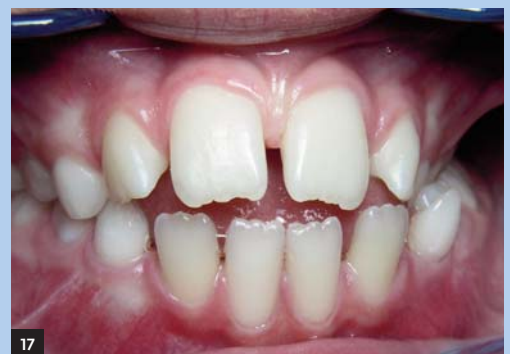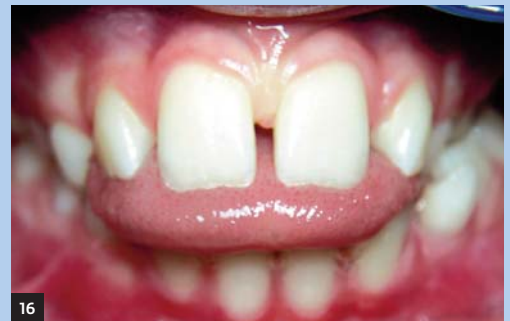* B.P.M. Verlinden, is gespecialiseerd tandarts en implantoloog NVOI
P. Helderop, is logopedist, en vice-voorzitter van de NVLF.

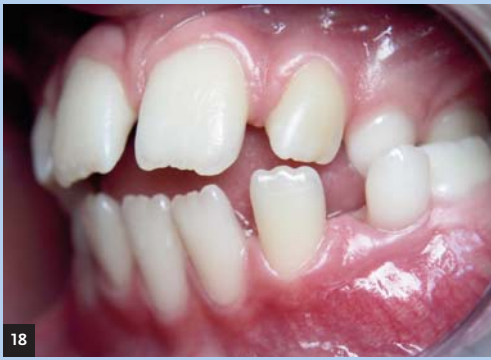Beiden zijn de cursusleiders van de door STADAP geaccrediteerde cursus 'Logopedie en Tandheelkunde'.

15. Faciale grimas in optima forma. Met honderd procent zekerheid kan gesteld worden dat er een protrale tongpers is!

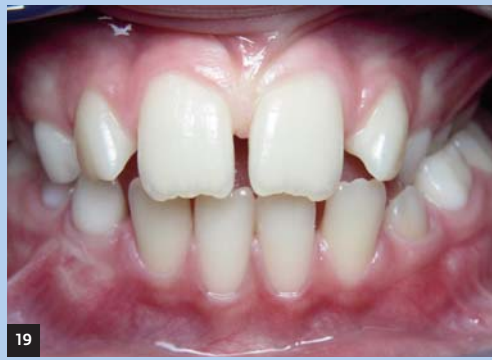

16. Larissa S. Protrale tongpers.
17. Larissa S. Geringe open beet, ondanks de volledig doorgebroken elementen. De tong houdt de groei in verticale zin van zowel onderkaak als bovenkaak tegen. Transversale compressie bovenboog, dwangbeet met mediaanlijnsverschuiving.

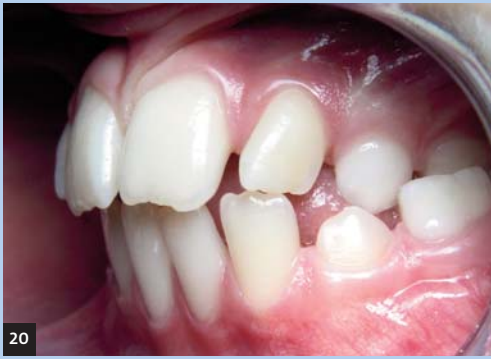



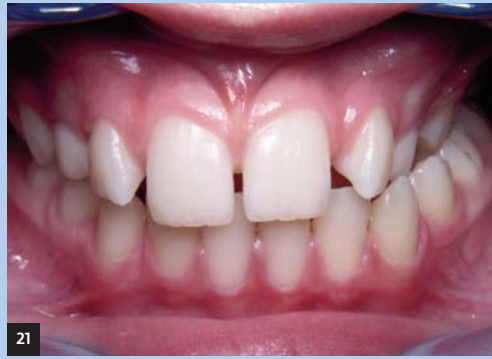18



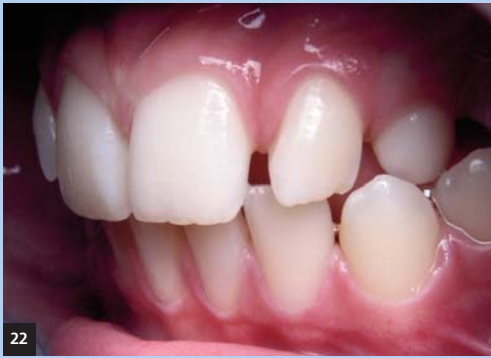19



20



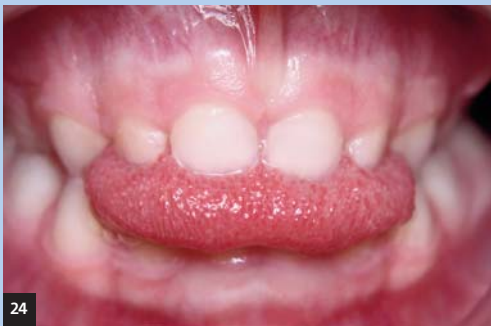21



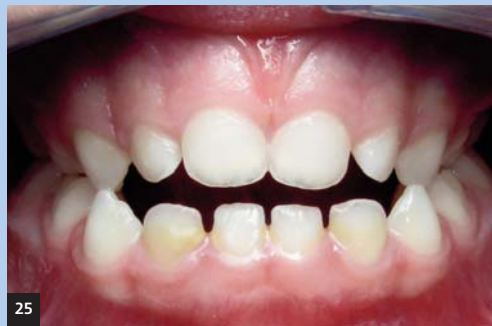22



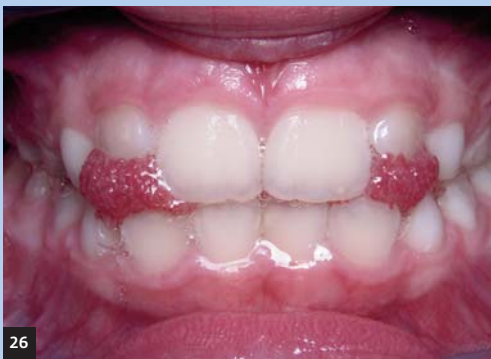23



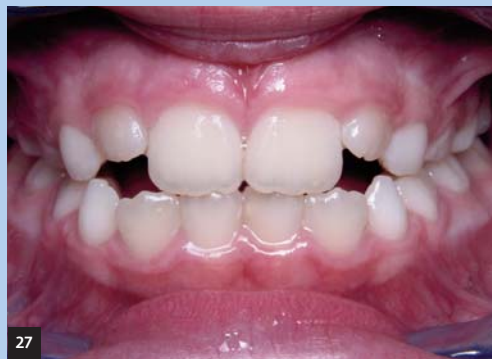24



25



26



27

18. Larissa S. Duidelijk te zien is de sterke protrusie van boven- en onderfront als gevolg van de addentale druk van de tong linguaal en palatinaal van de onder- en bovenelementen.
19. Twee maanden na aanvang van de OMFT zien we al grote verschillen: de VOB is met zo'n 3 mm verminderd.
20. Ook de SOB vertoont grote verschillen met de foto van twee maanden geleden. De asrichting van de elementen is minder protraal gericht en de diastemen zijn kleiner geworden.
21. Controle veertien maanden na beëindiging van OMFT: er is een normale verticale overbeet ontstaan. Natuurlijk moet er verder orthodontisch geëxpandeerd worden, maar het uitgangspunt daarvoor is nu genormaliseerd en de kans op relaps ná orthodontie is geminimaliseerd.
22. Ook in sagittale richting zet de trend zich door. De diastemen sluiten zich verder en de protrusie vermindert.
23. De patiënt is tevreden met het resultaat en wacht met spanning af of de komende orthodontische behandeling ook succesvol zal verlopen. Van enige belasting door de OMFT-behandeling is geen sprake.

24. Een relatief makkelijk te behandelen protrale tongpers. Een verkeerde indicatiestelling kan contraproductief werken.
25. Het klinische beeld behorende bij afb. 24. De behandelend tandarts was van mening dat verwijzing naar een logopedist niet geïndiceerd was en plaatste een tonghekje.
26. Zelfde patiëntje als van afb. 24 en 25, bijna twee jaar later. De behandeling met een tonghekje heeft geresulteerd in een lastig te behandelen bilaterale tongpers.
27. Intraoraal beeld van patiëntje van afb. 26. Duidelijk is de bilaterale opening te zien regio laterale incisieven ten gevolge van de bilaterale tongpers. De logopedist heeft meer behandelingen nodig om een goed resultaat te krijgen. Bij een tijdige verwijzing was het patiëntje een hoop ellende bespaard gebleven. (Een lange, relatief dure, zinloze interceptieve orthodontische behandeling en daardoor een langere OMFT-behandeling.)